

Brotos y emergencias, Perú SE 08-2018

Evento	Lugar	Fecha de inicio	N° Casos	Notificado SiEpi-Brotos	Pruebas de laboratorio	Información adicional
Tos ferina	Jaén - Cajamarca	4-Feb	1	22-Feb	Pendiente toma de muestras de hisopado nasofaríngeo	<ul style="list-style-type: none"> ♦ Lactante de 3 meses, sexo femenino, procede de la localidad de Fila Alta. ♦ Presentó cuadro clínico de tos paroxística, inspiración ruidosa al final y vómito. ♦ Diagnóstico descartar tos ferina. ♦ El caso se encuentra en investigación.
Dengue	Santa Ana - Cusco	13-Feb	1	22-Feb	Elisa IgM (+), NS1 (+) dengue en LRR	<ul style="list-style-type: none"> ♦ Mujer de 53 años, procedente de la localidad de Quillabamba. ♦ 13-Feb, inició síntomas: fiebre, cefalea y malestar general. ♦ 15-Feb, persistencia de síntomas, acudió por emergencia de Hosp. EsSalud Quillabamba. Dx ingreso: pielonefritis. ♦ 20-Feb, se tomó muestra para dengue, el 21-Feb, resultados de NS1 (+) e IgM (+). ♦ Caso en investigación.
Enfermedad de Carrión	Lonya Grande – Amazonas	15-Feb	1	21-Feb	Frotis positivo a bartonella	<ul style="list-style-type: none"> ♦ Menor de 10 años, sexo masculino, procede de caserío Carachupa. ♦ Diagnósticos presuntivos: D/c leucemia mieloide, bartonelosis aguda y anemia severa. ♦ Se realizó búsqueda activa de casos en 23 viviendas, se identificó 6 casos verrucosos.
Tos ferina	Jaén - Cajamarca	13-Feb	1	19-Feb	Pendiente toma de muestras de hisopado nasofaríngeo	<ul style="list-style-type: none"> ♦ Menor de 10 meses procedente de localidad El Huito. ♦ Signos y síntomas: tos paroxística, inspiración ruidosa al final de acceso. ♦ El caso se encuentra en investigación.

Brotos y emergencias, Perú SE 08-2018

Evento	Lugar	Fecha de inicio	N° Casos	Notificado SiEpi-Brotos	Pruebas de laboratorio	Información adicional
Tos ferina	San Ignacio - Cajamarca	13-Feb	1	19-Feb	No refiere toma de muestra	<ul style="list-style-type: none"> ♦ Lactante de 3 meses, procedente del distrito San Ignacio. ♦ Presentó tos paroxística ruidosa, inspiración ruidosa al final de acceso. ♦ El menor cuenta con primera dosis de vacuna pentavalente a los 2 meses (19-Ene,2018). ♦ Actualmente continua hospitalizado.
Caso febril eruptivo	Jaén - Cajamarca	10-Feb	1	17-Feb	Pendiente resultado de aislamiento viral rubeola	<ul style="list-style-type: none"> ♦ Lactante de 08 meses, procedente de la localidad Fila Alta, Jaén. ♦ Presentó fiebre y erupción maculopapular en región torácica, miembros inferiores y superiores así como en la región cervical, además de ganglios retroauriculares, cervicales y suboccipitales. ♦ Vacunas completas para la edad. ♦ Se identifican 3 contactos intradomiciliarios, uno de ellos sintomático. Se tomó muestra de hisopado nasofaríngeo y suero.
Conjuntivitis	Huaura - Lima	13-Feb	161	17-Feb	---	<ul style="list-style-type: none"> ♦ Centro Penitenciario San Judas Tadeo, Huaura. ♦ Población aproximada de 1893 internos en 5 pabellones. ♦ El brote inició alrededor del 10-Febrero. ♦ Se viene administrando tratamiento antibiótico.

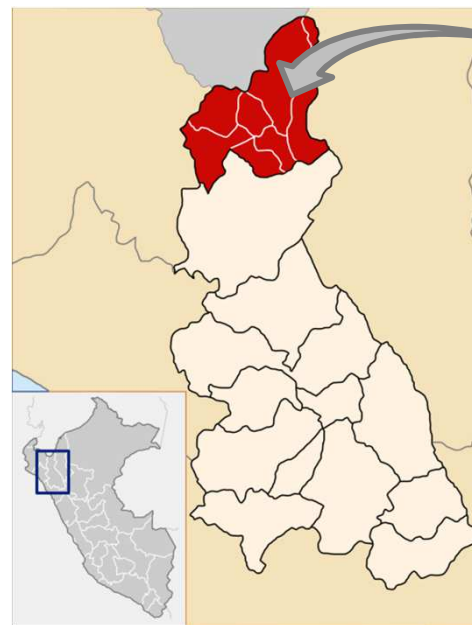
Caso probable de tos ferina en distrito de San Ignacio - Cajamarca, SE 08 - 2018

Descripción del caso:

- Lactante de 3 meses, de sexo masculino, procedente del distrito San Ignacio.
- 17-Feb, ingresa Hosp. Gral. Jaén, Dx presuntivo: D/c tos ferina.
- Signos y síntomas: tos paroxística, inspiración ruidosa al final del acceso.
- Actualmente continua hospitalizado.
- El menor cuenta con primera dosis de vacuna pentavalente a los 2 meses (19-Ene,2018).
- No se refiere toma de muestra de hisopado nasofaríngeo.

Acciones:

- Investigación epidemiológica del caso.
- Revisión del registro de seguimiento de atención integral del niño.
- Seguimiento del caso en coordinación con el Hosp. Gral. Jaén.



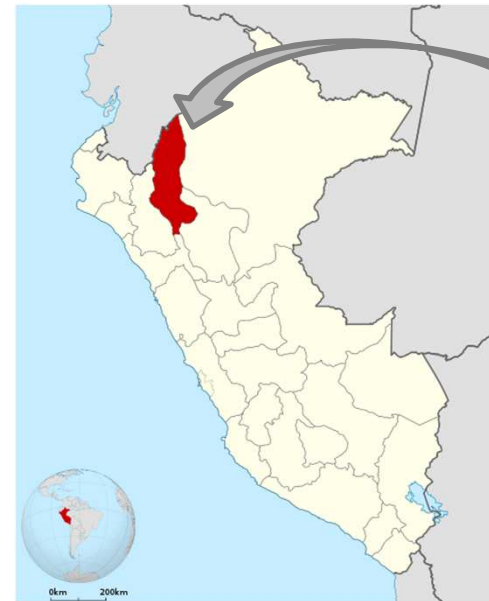Ubicación de caso probable de tos ferina en el distrito de San Ignacio, Cajamarca.

- Elaboración de plan de Intervención, donde se tiene previsto realizar:
- Captación y evaluación de estado vacunal de contactos.
- Monitoreo rápido de coberturas.
- Vacunación de bloqueo.
- Educación a la población sobre reconocimiento de la enfermedad y medidas de prevención.

Caso probable de enfermedad de Carrión, distrito de Lonya Grande - Amazonas, SE 08 - 2018

Descripción del caso:

- Menor de 10 años, sexo masculino, procede de caserío Carachupa, Lonya Grande.
- 15-Ene, inició síntomas con alza térmica y palidez.
- 13-Feb, ingresó a C.S. Lonya Grande.
- Hemograma: leucocitos: 15,200/mm³, Hto: 19 %, Hb: 6.3 gr/dl. Fue referido al Hosp. Santiago Apóstol de Utcubamba.
- Signos y síntomas: vómitos, palidez marcada, fiebre (T° 38 °C) y malestar general.
- Diagnóstico a D/c leucemia mieloide, bartonelosis aguda y anemia severa.
- Se administró ciprofloxacino y ceftriaxona, CFV y CINA. Se indicó transfusión sanguínea.
- Frotis positivo a bartonella.
- 14-Feb, estudio de imágenes: líquido libre en cavidad abdominal en poca cantidad, hepatoesplenomegalia.
- Paciente fue referido a la ciudad de Chiclayo.



Ubicación de caso de Enfermedad de Carrión en el distrito de Lonya Grande, Amazonas.

Acciones:

- Notificación del caso.
- Desplazamiento de equipo de intervención de la red Utcubamba y microred Lonya Grande.
- Búsqueda activa de casos en la zona (23 viviendas), se identificó 06 casos verrucosos, se administró Azitromicina por 07 días.
- Educación sanitaria.

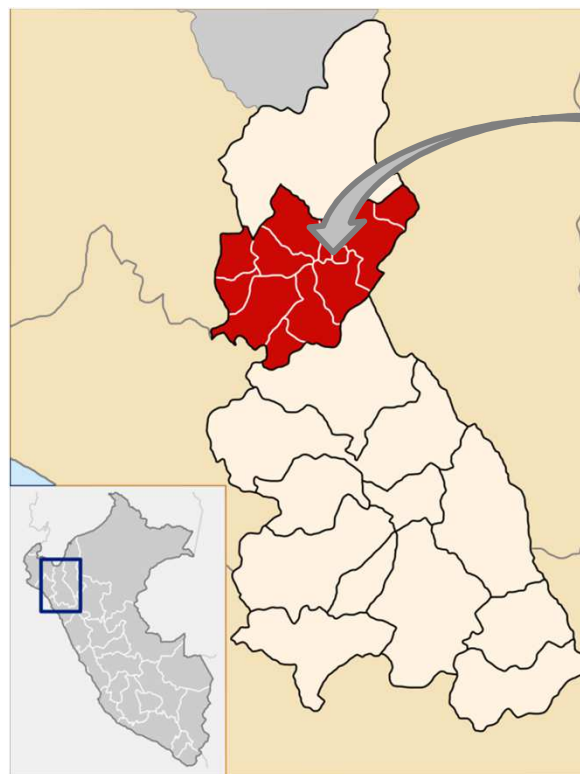
Caso febril eruptivo en el distrito de Jaén - Cajamarca, SE 08 - 2018

Descripción del caso:

- Menor de 8 meses de edad, sexo, procedente de localidad Fila Alta, Jaén.
- FIS: 10-Feb, sensación de alza térmica, rash en región torácica, miembros inferiores y superiores, así como en la región cervical; además deposiciones líquidas con moco, sin sangre.
- 15-Feb, ingresó a C.S. Morro Solar, presentó exantema, además de ganglios retroauriculares, cervicales y suboccipitales. Diagnóstico a D/c arbovirosis, sarampión, rubeola.
- 16-Feb, se obtuvo muestras de hisopado nasofaríngeo y suero, pendientes de resultado (INS).
- Dosis de vacuna completa para la edad.
- Antecedente de viaje a la ciudad de Bagua (2-Feb), visita menor de 2 años con erupción papular en miembros inferiores.
- Se identifican 3 contactos intradomiciliarios, uno de ellos sintomático. Se tomó muestra de hisopado nasofaríngeo y suero.

Acciones.

- Notificación del caso.
- Cerco epidemiológico.
- Identificación y censo de contactos intra y extradomiciliarios.
- Educación Sanitaria

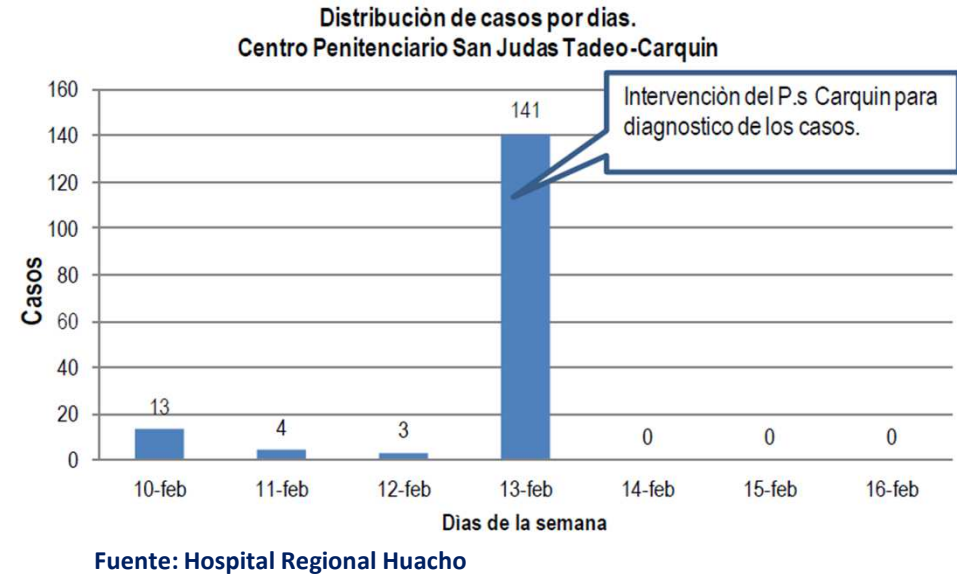


Ubicación de caso febril eruptivo en el distrito de Jaén, Cajamarca.

Brote de conjuntivitis en establecimiento penitenciario de Huaral, Lima, 2018

Centro Penitenciario San Judas Tadeo:

- Ubicado en el distrito de Carquín, Provincia Huaura.
- Población aproximada de 1,893 internos distribuidos en 5 pabellones.
- El brote inició alrededor del 10-Febrero.
- Hasta la fecha se reportan 161 casos todos los pabellones.
- Se viene administrando tratamiento antibiótico.

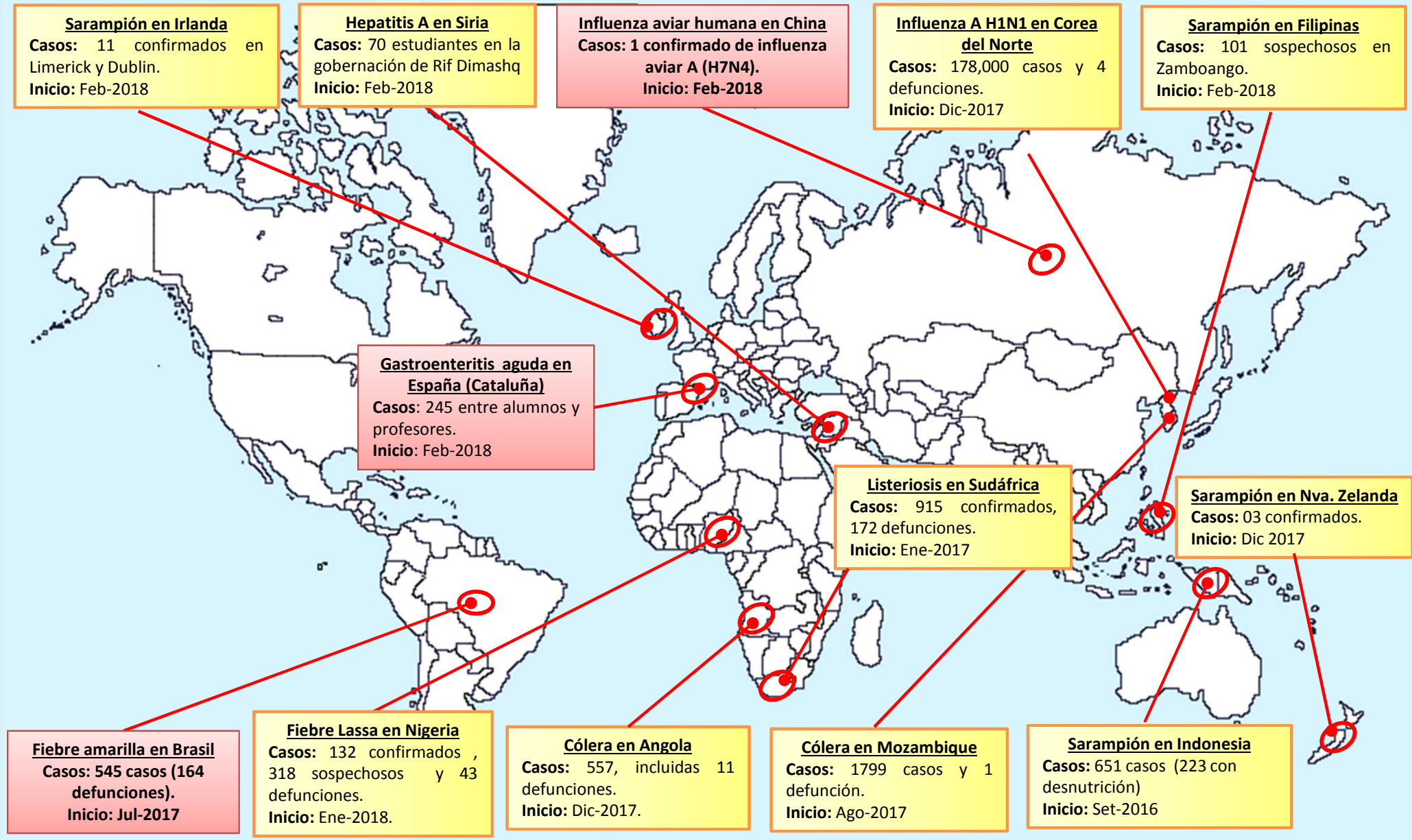


- Como antecedente el 7- Feb, ingresó una visita de sexo femenino con las conjuntivas enrojecidas, quien se cree habría sido la fuente de contagio.

Acciones.

- 13-Feb, un equipo del P.S Carquín se desplazó al establecimiento penitenciario para la intervención.
- Evaluación médica a la población penitenciaria y diagnóstico de casos.
- Coordinación para transferencia de medicamentos (RED – INPE) a la población afectada.
- Educación sanitaria y sesión demostrativa de lavados de manos.

Eventos sanitarios de importancia internacional, SE 08-2018



Legenda:
 Nuevo (esta semana)
 En Seguimiento